



ΚΛΙΝΙΚΟΕΡΓΑΣΤΗΡΙΑΚΕΣ ΣΥΖΗΤΗΣΕΙΣ
ΠΑΝΕΠΙΣΤΗΜΙΑΚΟ ΝΟΣΟΚΟΜΕΙΟ ΙΩΑΝΝΙΝΩΝ
CLINICOPATHOLOGICAL ROUNDS
UNIVERSITY HOSPITAL OF IOANNINA

Υπεύθυνος στήλης: Καθηγητής Σ. ΕΦΡΑΙΜΙΔΗΣ

Έφηβος 15 ετών με επιληψία
και εμπύρετη μεσεντέρια λεμφαδενίτιδα

Λέξεις ευρετηρίου

Επιληψία
Εμπύρετη μεσεντέρια λεμφαδενίτιδα
Νόσος Crohn

ΠΑΡΟΥΣΙΑΣΗ ΠΕΡΙΣΤΑΤΙΚΟΥ

Έφηβος 15 ετών εισήχθη στην Πανεπιστημιακή Παιδιατρική Κλινική λόγω πυρετού, με συνοδό ρίγος, γενικευμένη καταβολή και κοιλιακό άλγος.

Η νόσος είχε αρχίσει πριν από 7 ημέρες, με δεκαδική πυρετική κίνηση για δύο 24ωρα και από πενθημέρου ο πυρετός είχε φθάσει έως 38,5 °C, χωρίς άλλα συνοδά συμπτώματα. Από διημέρου ο ασθενής ελάμβανε κλαριθρομυκίνη, για ερυθρότητα παρισθμίων και επηρεασμένο εργαστηριακό έλεγχο (CRP: 70 mg/L και ΤΚΕ: 35 mm/ώρα). Λόγω εμμονής του πυρετού (με συνοδό ρίγος) και αναφερόμενης καταβολής, εισήχθη στην Παιδιατρική Κλινική.

Από το ατομικό του αναμνηστικό αναφερόταν γενικευμένη επιληψία, για την οποία ελάμβανε φαρμακευτική αγωγή με βαλπροϊκό νάτριο από τριετίας και ήταν ελεύθερος σπασμών. Το οικογενειακό ιστορικό του ασθενούς ήταν ελεύθερο.

Στην αντικειμενική εξέταση διαπιστώθηκαν σωματικό βάρος: 59 kg (30ή εκατοστιαία θέση, ΕΘ), ύψος σώματος: 165 cm (25η ΕΘ), στάδιο ενήβωσης κατά Tanner: V, θερμοκρασία: 38,5 °C, ερυθρότητα παρισθμίων, κοιλιά μαλακή, ευπίεστη, με ήπια ευαισθησία στην εν τω βάθει

ψηλάφηση του δεξιού λαγόνιου βόθρου, ενώ από την υπόλοιπη κλινική εξέταση δεν διαπιστώθηκε κάτι παθολογικό.

Από τον εργαστηριακό έλεγχο υπήρχαν τα ακόλουθα ευρήματα: Λευκά αιμοσφαίρια: 10.840/mm³ (πολυμορφοπύρρηνα: 75%, λεμφοκύτταρα: 15%, μεγάλα μονοπύρρηνα: 8%, ηωσινόφιλα: 2%), MCV: 78 fL, MCH: 26 pg, αιμοσφαιρίνη 12,6 g/dL, αιματοκρίτης: 38,1%, αιμοπετάλια: 205.000/mm³, ΤΚΕ: 45 mm/ώρα, CRP: 88 mg/L, ASTO: (-), Mono test: (-), Widal/Wright: (-)/(-), καλλιέργεια αίματος (x2): (-), καλλιέργεια ούρων: (-), καλλιέργεια κοπράνων: φυσιολογική χλωρίδα, αντισώματα (IgG, IgM) για EBV: (-), CMV: (-), Echo, Coxsackie: (-), *Yersinia*: IgM οριακή ζώνη, δερμοαντίδραση Mantoux: 0 mm διήθηση, ακτινογραφία θώρακος: χωρίς παθολογικά ευρήματα.

Η χειρουργική εκτίμηση ήταν χωρίς κάποιο παθολογικό εύρημα.

Ο υπερηχογραφικός έλεγχος (US) κοιλίας ανέδειξε μικρή ποσότητα ελεύθερου υγρού στο δουγλάσειο και λεμφαδένες στην περιοχή του δεξιού λαγόνιου βόθρου (7-8 τουλάχιστον, διαμέτρου 1,5 cm), χωρίς σαφή εικόνα οργανωμένης συλλογής.

Με την πιθανή διάγνωση μεσεντέριας λεμφαδενίτιδας λοιμώδους αιτιολογίας, ο ασθενής τέθηκε σε ενδοφλέβια αγωγή με κεφοταξίμη.

ΑΡΧΕΙΑ ΕΛΛΗΝΙΚΗΣ ΙΑΤΡΙΚΗΣ 2007, 24(6):623-631
ARCHIVES OF HELLENIC MEDICINE 2007, 24(6):623-631

Μ. Τζούφης,¹
Ε. Σιόντη,¹
Κ. Πρέντζας,¹
Ε. Λούτση,¹
Δ. Χριστοδούλου,²
Ε. Ιωακείμ,³
Φ. Παπαδοπούλου,⁴
Α. Σιαμοπούλου-Μαυρίδου¹

¹Πανεπιστημιακή Παιδιατρική Κλινική,
²Πανεπιστημιακή Γαστρεντερολογική Κλινική,
³Παθολογοανατομικό Τμήμα,
⁴Ακτινολογικό Τμήμα, Πανεπιστημιακό Νοσοκομείο Ιωαννίνων, Ιωάννινα

An adolescent with epilepsy and
feverish mesenteric lymphadenitis

Abstract at the end of the article

Τη 2η ημέρα νοσηλείας έγινε νέος εργαστηριακός έλεγχος, λόγω εμμονής του πυρετού (έως 39 °C) με συνοδό ρίγος και επιδείνωση της γενικής κατάστασης του ασθενούς, ο οποίος έδειξε επιβάρυνση των δεικτών λοίμωξης (λευκά αιμοσφαίρια: 14.240/mm³, πολυμορφοπύρρηνα: 82%, ΤΚΕ: 49 mm/ώρα, CRP: 116 mg/L). Ο επαναληπτικός US έλεγχος κοιλίας επαναδιαπίστωσε την παρουσία παθολογικών λεμφαδένων (σε μέγεθος και αριθμό) στο δεξιό λαγόνιο βόθρο, καθώς και την ύπαρξη μικρής ποσότητας ελεύθερου υγρού ανάμεσα στις εντερικές έλικες του δεξιού λαγόνιου βόθρου. Επιπρόσθετα, ανέδειξε στην περιοχή της ειλεοτυφλικής βαλβίδας έλικα με πεπαχυσμένο τοίχωμα, αυξημένη αγγείωση και μειωμένο περισταλτισμό, καθώς και ρυπαρότητα μεσεντέριου λίπους.

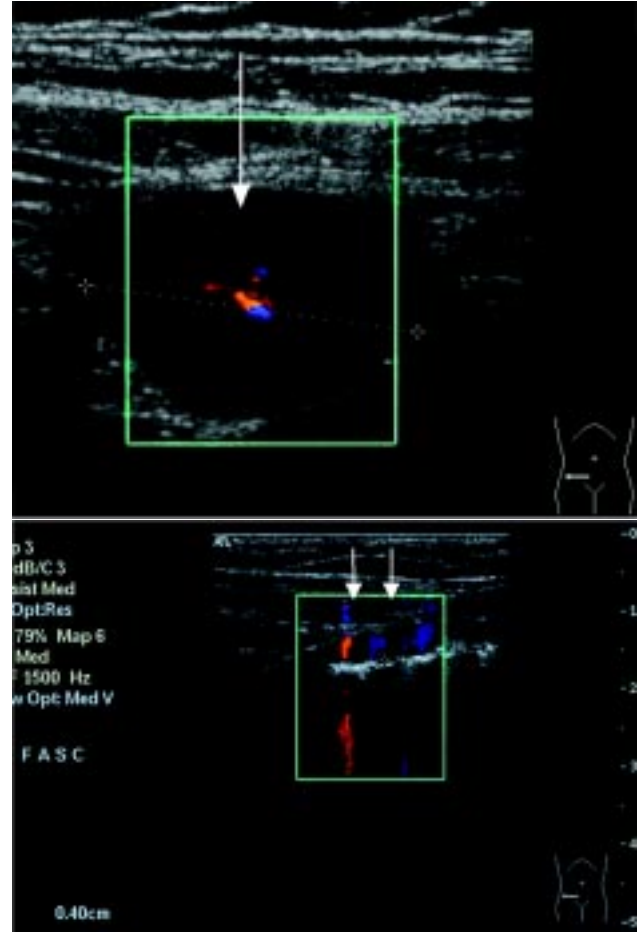
Από την 3η ημέρα νοσηλείας ο ασθενής απυρέτησε υπό ενδοφλέβια φαρμακευτική αγωγή με κεφοταξίμη και το κοιλιακό άλγος υποχώρησε. Την 8η ημέρα νοσηλείας και ενώ παρέμενε ασυμπτωματικός, στην αντικειμενική εξέταση διαπιστώθηκαν άφθες στη στοματική κοιλότητα (στη σταφυλή). Την 11η ημέρα νοσηλείας εξήλθε, με τη διάγνωση της μεσεντέριας λεμφαδενίτιδας, πιθανόν λόγω λοίμωξης από *Yersinia* (IgM αντισώματα: οριακή ζώνη), με σημαντικά βελτιωμένο εργαστηριακό έλεγχο εξόδου (ΤΚΕ: 48 mm/ώρα, CRP: 19 mg/L) και οδηγίες για επανέλεγχο.

Έντεκα ημέρες αργότερα, ο έφηβος εισήχθη για προγραμματισμένο κλινικοεργαστηριακό επανέλεγχο.

Κατά τη νέα εισαγωγή του, αναφέρθηκε ότι από 48ώρου εμφάνιζε τις απογευματινές ώρες δεκατική πυρετική κίνηση και στην αντικειμενική εξέταση παρατηρήθηκαν ωχρότητα, ερυθρότητα παρισθημών και άφθες σταφυλής. Από τον εργαστηριακό έλεγχο υπήρχε ήπια επιδείνωση των δεικτών λοίμωξης (λευκά αιμοσφαίρια: 11.330/mm³, πολυμορφοπύρρηνα: 78%, ΤΚΕ: 57 mm/ώρα, CRP: 65 mg/L), ενώ ο δεύτερος τίτλος αντισωμάτων (IgM, IgG) για *Yersinia* ήταν αρνητικός.

Ο επαναληπτικός US έλεγχος κοιλίας ήταν ελαφρά επιδεινωμένος, με παραμονή στο δεξιό λαγόνιο βόθρο και κατά μήκος των μεγάλων αγγείων διογκωμένων λεμφαδένων με αυξημένη κεντρική αιμάτωση και χωρίς φυσιολογική αρχιτεκτονική, οι οποίοι ήταν μεγαλύτεροι σε μέγεθος και αριθμό (ο μεγαλύτερος 2,36×2 cm). Επιπρόσθετα, το εντερικό τοίχωμα στην περιοχή της ειλεοτυφλικής βαλβίδας απεικονιζόταν με ανώμαλη οζώδη πάχυνση και αυξημένη αγγείωση, ενώ δεν υπήρχε ελεύθερο υγρό (εικ. 1).

Συμπερασματικά, επρόκειτο για έναν έφηβο 15 ετών, με ιστορικό γενικευμένης επιληψίας υπό αγωγή με βαλ-



Εικόνα 1. Ευρήματα υπερηχογραφικού ελέγχου: Διογκωμένος λεμφαδένας στην περιοχή του δεξιού λαγόνιου βόθρου με κεντρική αιμάτωση (βέλος) και εντερική έλικα με οζώδη ανώμαλη πάχυνση και αυξημένη αγγείωση του τοιχώματος (διπλά μικρά βέλη).

προϊκό νάτριο, ο οποίος παρουσίασε πυρετό (δύο επεισόδια, σε χρονικό διάστημα 25 ημερών), ήπια ευαισθησία στο δεξιό λαγόνιο βόθρο, εργαστηριακό έλεγχο λοίμωξης και στον US έλεγχο κοιλίας εμφάνιζε επιδεινούμενη μεσεντέρια λεμφαδενίτιδα, καθώς και εικόνα τμηματικής πάχυνσης και υπεραϊμίας του εντερικού τοιχώματος και του μεσεντέριου λίπους.

Η διαφορική διάγνωση της μεσεντέριας λεμφαδενίτιδας στην παιδική και την εφηβική ηλικία περιλαμβάνει μια σειρά νοσημάτων (λοιμώδη νοσήματα, κακοήθειες παθήσεις, αυτοάνοσα νοσήματα) και αναφέρεται στον πίνακα 1.

Στην περίπτωση του ασθενούς μας, η διάγνωση της μεσεντέριας λεμφαδενίτιδας λοιμώδους αιτιολογίας, όπως αντιμετωπίστηκε αρχικά θεραπευτικά, ήταν μάλλον απίθανη, λόγω της κλινικής διαδρομής του, αλλά και των αρνητικών καλλιιεργειών αίματος, ούρων και κοπράνων,

Πίνακας 1. Διαφορική διάγνωση μεσεντέριας λεμφαδενίτιδας στην παιδική και την εφηβική ηλικία.

Λοιμώδη

Μικρόβια

<i>Yersinia enterocolitica</i>	<i>Yersinia pseudotuberculosis</i>
<i>Streptococcus</i> group-B	<i>Staphylococcus aureus</i>
<i>Streptococcus pneumoniae</i>	<i>E. coli</i>
<i>Shigella</i>	<i>Salmonella</i>
<i>Clostridium difficile</i>	<i>Campylobacter</i>
<i>Mycobacterium tuberculosis</i>	<i>Anthrax</i>

Μύκητες

Ιοί: CMV, EBV, Echo, Coxsackie

Λέμφωμα

Αυτοάνοσα νοσήματα

Ιδιοπαθής φλεγμονώδης νόσος του εντέρου

Σύνδρομο Αδαμαντιάδη-Bechet

Σαρκοειδωση

Οζώδης πολυαρτηρίτιδα

Συστηματικός ερυθματώδης λύκος

της αρνητικής Mantoux, καθώς και των αρνητικών αντισωμάτων για ένα ευρύ φάσμα μικροβίων και ιών, που κυρίως ενοχοποιούνται.

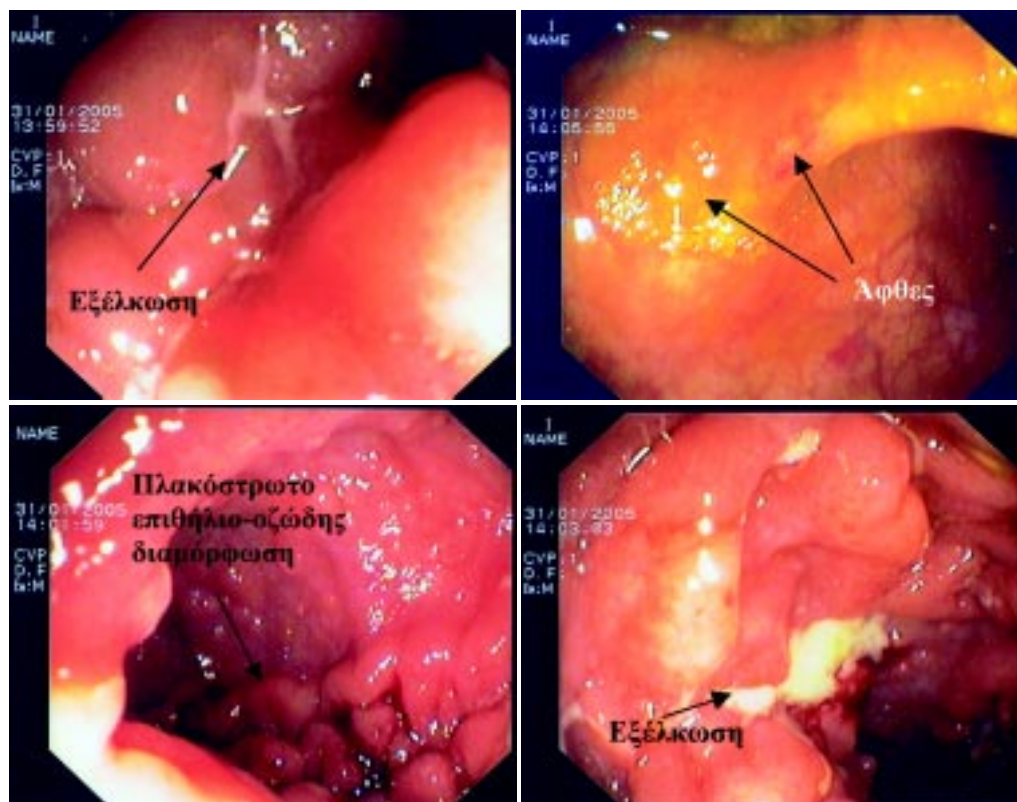
Έτσι, προκειμένου να αποκλειστεί η επόμενη πιθανή διάγνωση, δηλαδή το λέμφωμα του εντέρου, με βάση και τα παθολογικά US ευρήματα, έγινε ενδοσκοπικός έλεγχος του εντέρου με κολοσκόπηση.

Η εξέταση ανέδειξε εικόνα τελικής ειλεΐτιδας, καθώς ο τελικός ειλεός απεικονιζόταν με εξελκώσεις, άφθες, οζώδη διαμόρφωση και εικόνα πλακόστρωτου, ενώ διαπιστώθηκαν και άφθες στο ορθό (εικ. 2). Το τυφλό, το εγκάρσιο, το καπόν και το σιγμοειδές ήταν φυσιολογικά.

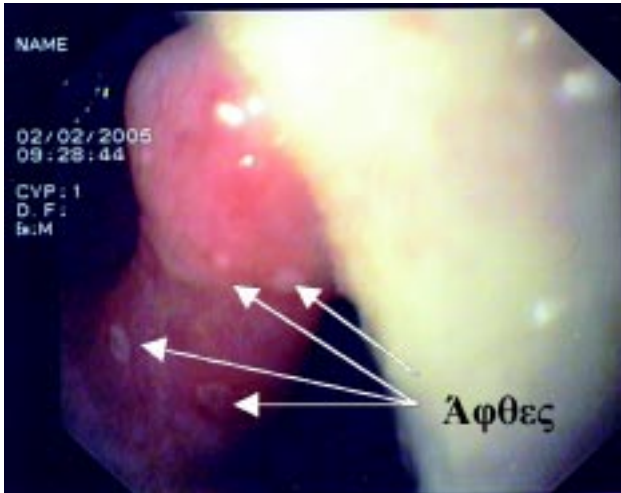
Ο ενδοσκοπικός έλεγχος έθεσε τη διάγνωση της φλεγμονώδους νόσου του εντέρου και, πιο συγκεκριμένα, της νόσου Crohn.

Για να προσδιοριστεί όμως η μορφή και η έκταση της νόσου και σε αναμονή των αποτελεσμάτων από τις βιοψίες, διενεργήθηκε και γαστροσκόπηση, η οποία ανέδειξε άφθες στη σταφυλή (εικ. 3) και διαφραγματοκήλη, ενώ ο στόμαχος και το δωδεκαδάκτυλο ήταν χωρίς παθολογικά ευρήματα.

Ο απεικονιστικός έλεγχος συμπληρώθηκε με εντερόκλυση και αξονική (CT) εντερογραφία. Η εντερόκλυση στην τελική μοίρα του ειλεού ανέδειξε περιοχή με έντονο σπασμό και φαινομενική στένωση, που όμως υποχωρούσε, ενώ ο βλεννογόνος της περιοχής αυτής εμφάνιζε μικρού βαθμού οίδημα, με καλό περισταλτισμό. Η CT



Εικόνα 2. Ευρήματα κολοσκόπησης.



Εικόνα 3. Αφθες σταφυλίδς.

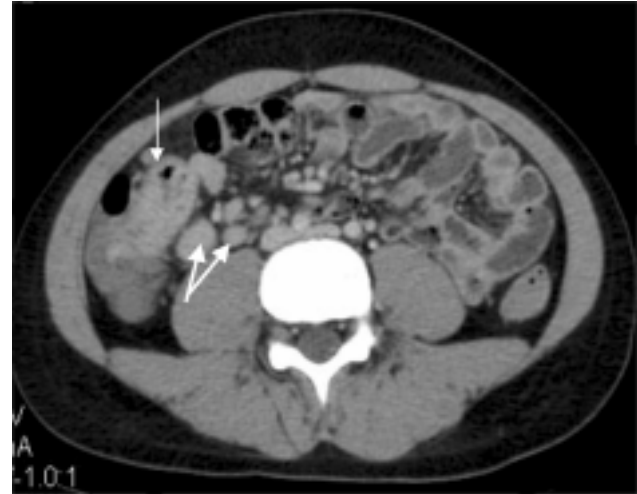εντερογραφία ανέδειξε πεπαχυσμένη έλικα του τελικού ειλεού, με μέγιστο πάχος 9,6 mm, και διογκωμένους λεμφαδένες, μέγιστης διαμέτρου 17 mm (εικ. 4).

Από την παθολογοανατομική εξέταση των βιοψιών, οι οποίες είχαν ληφθεί κατά τον ενδοσκοπικό έλεγχο, στο λεπτό έντερο διαπιστώθηκαν εστιακή διαταραχή της αρχιτεκτονικής του δομής, παρουσία εξελκώσεων, πολλαπλά κοκκιώματα και έντονη φλεγμονή χορίου, ενώ στο στόμαχο ανευρέθηκαν πολλαπλά κοκκιώματα (εικ. 5).

Η ανεύρεση πολλαπλών κοκκιωμάτων στη βιοψία στομάχου, παρά την απουσία ευρημάτων στη γαστροσκόπηση, οδήγησε σε περαιτέρω έλεγχο για τον αποκλεισμό και άλλων αιτιών κοκκιωμάτων του γαστρεντερικού συστήματος (ΓΕΣ) (πίν. 2).

Η φυσιολογική ακτινογραφία θώρακος, το φυσιολογικό μετατρεπτικό ένζυμο της αγγειοτασίνης (ACE) στον ορό και το φυσιολογικό ασβέστιο ούρων πρακτικά απέκλεισαν τη σαρκοείδωση. Επίσης, το αρνητικό NBT dye test και η απουσία λοιμώξεων δέρματος από το ιστορικό απέκλεισαν τη χρόνια κοκκιωματώδη νόσο, η αρνητική Mantoux και τα τρία αρνητικά για μυκοβακτηρίδιο φυματίωσης δείγματα γαστρικού υγρού τη φυματιώδη εντερίτιδα και, τέλος, η αρνητική αντίδραση Wright και τα αρνητικά αντισώματα για βρουκέλα απέκλεισαν τη βρουκέλωση. Η εργαστηριακή διερεύνηση ολοκληρώθηκε με ανοσολογικό έλεγχο, ο οποίος ήταν φυσιολογικός, με ηλεκτροφόρηση πρωτεϊνών φυσιολογική και αρνητικά τα αντισώματα ASCA, pANCA.

Συμπερασματικά, τα ευρήματα από τις απεικονιστικές εξετάσεις και τις βιοψίες οδγούσαν τη διάγνωση προς την κατεύθυνση της ιδιοπαθούς φλεγμονώδους νόσου

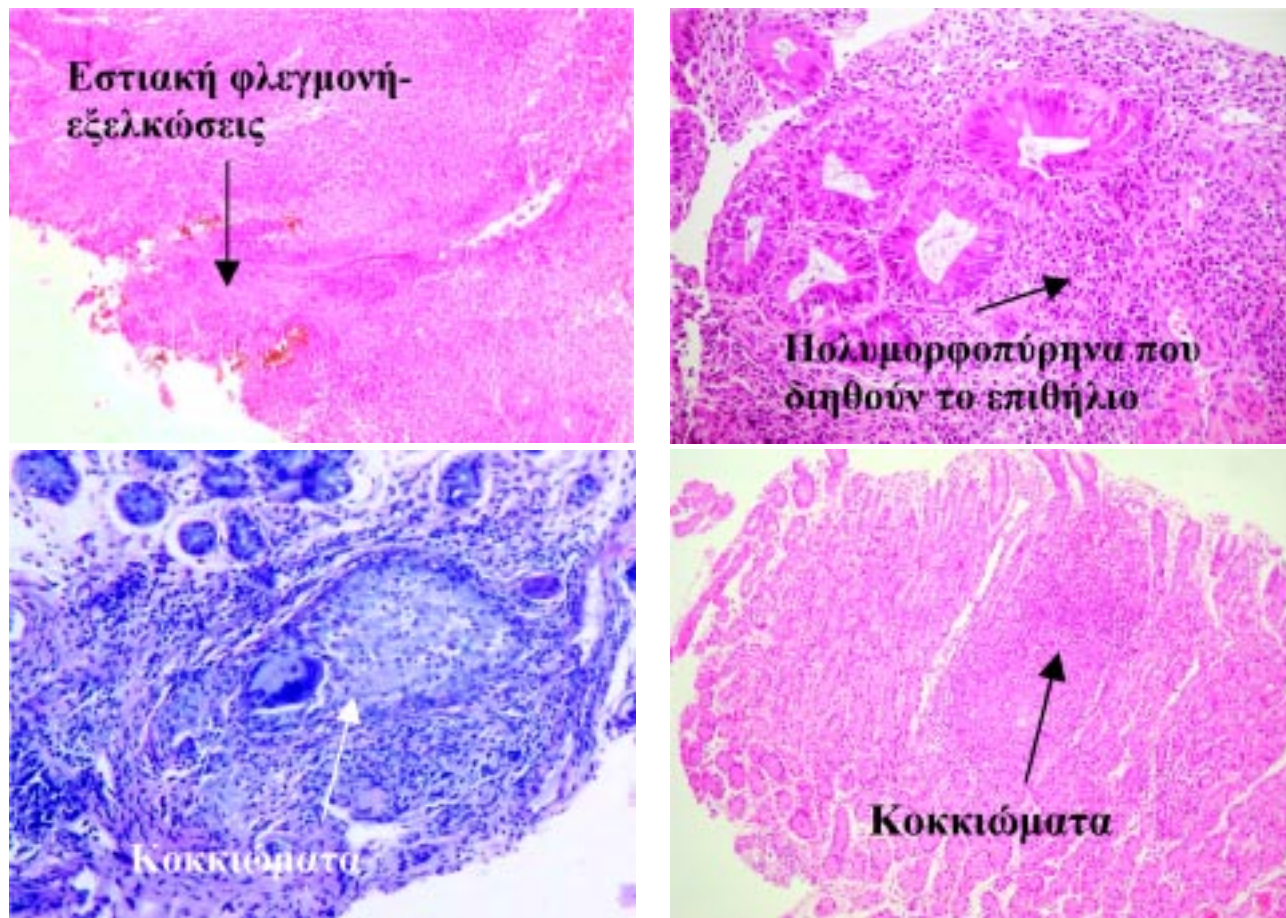


Εικόνα 4. Ευρήματα CT εντερογραφίας: Απεικονίζεται πάχυνση του τοιχώματος του τελικού ειλεού (λευκό βέλος) και διογκωμένοι λεμφαδένες (διπλό βέλος).

του εντέρου και πιο συγκεκριμένα της νόσου Crohn και έτσι αντιμετωπίστηκε θεραπευτικά ο ασθενής.

Ο ασθενής έλαβε φαρμακευτική αγωγή με (α) κεφοταξίμη και μετρονιδαζόλη ενδοφλεβίως για 12 ημέρες, (β) πρεδνιζολόνη (40 mg/24ωρο) αρχικά ενδοφλεβίως, για 4–5 ημέρες, και στη συνέχεια από το στόμα, με σταδιακή μείωση σε χρονικό διάστημα 4 μηνών, (γ) σουλφασαλαζίνη (Salofalk) (3 g/ημέρα) από το στόμα για 7 μήνες και αζαθειοπρίνη (Immunan) ενδοφλεβίως (1,5–2 mg/kg/24ωρο), για χρονικό διάστημα 1,5 έτους. Αρχικά, σιτίστηκε με στοιχειακό διάλυμα (Pertamen) και στη συνέχεια προστέθηκε σταδιακά και κανονική τροφή.

Επιπρόσθετα, λόγω της συνυπάρχουσας επιληψίας του ασθενούς και με το σκεπτικό ότι αυτή θα μπορούσε να οφείλεται σε προσβολή του κεντρικού νευρικού συστήματος (ΚΝΣ) από τη νόσο του Crohn, η διερεύνηση συνεχίστηκε με μαγνητική τομογραφία (MRI) εγκεφάλου, η οποία δεν ανέδειξε ευρήματα ισχαιμίας του ΚΝΣ, αφού δεν παρατηρήθηκε κάποια εστία παθολογικής έντασης σήματος στη φαιά και στη λευκή ουσία του εγκεφάλου ούτε και παθολογικός εμπλουτισμός μετά από ενδοφλέβια χορήγηση σκιαγραφικού. Διαπιστώθηκαν όμως μη ειδικά ευρήματα, όπως διάχυτη διεύρυνση δεξαμενών της βάσης, ιδιαίτερα της παρεγκεφαλιδονωτιαίας δεξαμενής, καθώς και του κοιλιακού συστήματος στον οπίσθιο κρανιακό βόθρο και στον υπερκνίδιο χώρο, τα οποία ήταν ήδη γνωστά από τον απεικονιστικό έλεγχο που είχε γίνει πριν από 3 έτη, στα πλαίσια της διερεύνησης της επιληψίας. Τα ευρήματα αυτά παρέμε-



Εικόνα 5. Παθολογοανατομικά ευρήματα βιοψιών λεπτού εντέρου και στομάχου.

Πίνακας 2. Αιτίες κοκκιωμάτων του γαστρεντερικού συστήματος.

Ιδιοπαθής φλεγμονώδης νόσος του εντέρου

Νόσος Crohn

Ελκώδης κολίτιδα

Σαρκοείδωση

Χρόνια κοκκιωματώδης νόσος

Φυματιώδης εντερίτιδα

Βρουκέλωση

ναν αμετάβλητα. Επιπλέον, στη φάση της έξαρσης της νόσου δεν υπήρχε κάποια κλινική ή ηλεκτροφυσιολογική (στο ηλεκτροεγκεφαλογράφημα, ΗΕΓ) ενεργοποίηση των επιληπτικών κρίσεων.

Η κλινική παρακολούθηση του ασθενούς, για μια διετία, έδειξε άριστη κλινική πορεία. Ο έφηβος παρέμεινε ασυμπτωματικός, δεν εμφάνισε ποτέ πυρετό, διάρροιες, εμέτους ή άλλα συμπτώματα από το ΓΕΣ. Ο US έλεγχος

κοιλίας, 6 μήνες μετά από την έναρξη της φαρμακευτικής αγωγής, δεν ανέδειξε κάποιο παθολογικό εύρημα. Επιπρόσθετα, από έτους έχει γίνει και μείωση της αντιληπτικής αγωγής (βαλπροϊκό νάτριο), χωρίς υποτροπή των επιληπτικών κρίσεων, παρά τη σχετική ενεργοποίηση του ΗΕΓ (έντονη φωτοπαροξυσμική αντίδραση στα διάχυτα φωτεινά ερεθίσματα).

ΣΥΖΗΤΗΣΗ

Επιδημιολογία

Η νόσος Crohn, μια από τις ιδιοπαθείς φλεγμονώδεις νόσους του εντέρου, αποτελεί σημαντικό χρόνια νόσημα της παιδικής ηλικίας και μπορεί να εμφανιστεί ακόμη και από τα πρώτα χρόνια ζωής.^{1,2} Στο 15–25% των περιπτώσεων η νόσος αρχίζει πριν από την ηλικία των 20 ετών και αφορά κυρίως σε αγόρια (62%). Τα τελευταία 40 χρόνια έχει σχεδόν διπλασιαστεί η μέση ετήσια συχνότητά της παγκόσμια, όπως για παράδειγμα

στη Μ. Βρετανία, όπου από 1–2 περιπτώσεις ανά 100.000 πληθυσμού στη δεκαετία του 1960 ανήλθε σε 4 περιπτώσεις ανά 100.000 πληθυσμού στη δεκαετία του 1990, ειδικά στις αστικές περιοχές. Για τη συχνότητα της νόσου στην παιδική ηλικία υπάρχουν περιορισμένες μελέτες, σύμφωνα με τις οποίες η συχνότητά της κυμαίνεται από 1,36/100.000 παιδικού πληθυσμού στην Ουαλία έως 4,5/100.000 παιδικού πληθυσμού στην Αυστραλία.^{3,4}

Η συχνότητα της νόσου στην Ελλάδα δεν έχει καταγραφεί ούτε στους ενήλικες. Μεμονωμένα, στην Κρήτη και στα Ιωάννινα, αναφέρεται συχνότητα 7,5 και 1/100.000 πληθυσμού, αντίστοιχα, στα πλαίσια ευρωπαϊκής μελέτης.⁵

Στην Α΄ Παιδιατρική Κλινική του Πανεπιστημίου Αθηνών, την εικοσαετία 1981–2000, νοσηλεύτηκαν 320 παιδιά με ιδιοπαθή φλεγμονώδη νόσο του εντέρου, από τα οποία τα 69 είχαν νόσο Crohn.⁶

Κλινική εικόνα

Η κλινική εικόνα της νόσου Crohn εξαρτάται από την εντόπισή της, δεδομένου ότι η νόσος δυνητικά προσβάλλει όλα τα τμήματα του πεπτικού σωλήνα από τον πρωκτό έως τη στοματική κοιλότητα. Το 25% των παιδιών εμφανίζουν την κλασική τριάδα της κλινικής εικόνας της νόσου Crohn ενηλίκων (διάρροια, ανορεξία ή απώλεια βάρους, κοιλιακά άλγη), ενώ λιγότερα από τα μισά (45%) αναφέρουν διάρροιες και απώλεια βάρους. Αρκετά συχνά (7–26%), σε αντίθεση με τους ενήλικες, η νόσος προβάλλει με διαταραχή ηπατικής λειτουργίας ή αιματολογικές διαταραχές.^{1,2,4} Η υπολειπόμενη ανάπτυξη και η καθυστέρηση ενήθωσης πολλές φορές μπορεί να είναι το πρώτο και μοναδικό εύρημα.^{1,4} Τέλος, σ' ένα μικρό ποσοστό ασθενών μπορεί να εκδηλωθεί ως πυρετός άγνωστης αιτιολογίας. Η ατυπία των συμπτωμάτων έχει ως αποτέλεσμα την καθυστέρηση της διάγνωσης στα παιδιά, η οποία, σύμφωνα με διάφορες μελέτες, κυμαίνεται από 1–3,5 έτη.^{1,7} Οι Sawczenko et al,⁴ σε μια προοπτική μελέτη που αφορούσε σε 431 παιδιά με πρωτοδιαγνωσμένη νόσο κατά τη διάρκεια ενός έτους στο Ηνωμένο Βασίλειο, καταγράφουν μέση καθυστέρηση 12 μηνών από την έναρξη των συμπτωμάτων μέχρι τη διάγνωση.

Ο ασθενής μας, ένας έφηβος με φυσιολογική ανάπτυξη και ενήθωση, παρουσίασε μόνο άτυπο κοιλιακό άλγος και δύο πυρετικά κύματα κατά τη διάρκεια ενός μήνα, καθώς και άφθες στη στοματική κοιλότητα, χωρίς ουδέποτε να εμφανίσει τα χαρακτηριστικά συμπτώματα της νόσου. Η προσβολή της στοματικής κοιλότητας στα παι-

διά είναι συχνότερη (22%) συγκριτικά με τους ενήλικες, σύμφωνα με τη βιβλιογραφία.^{1–3}

Διάγνωση

Η διάγνωση τίθεται με την πλήρη και λεπτομερή εκτίμηση του ιστορικού, της κλινικής εικόνας, των εργαστηριακών, των απεικονιστικών, των ενδοσκοπικών και των ιστολογικών ευρημάτων.

Ο εργαστηριακός έλεγχος συνήθως αποκαλύπτει αυξημένους δείκτες φλεγμονής (λευκοκυττάρωση, αύξηση ΤΚΕ και CRP), όπως και στον ασθενή μας, ενώ συχνά συνυπάρχουν μικροκυτταρική αναιμία, θρομβοκυττάρωση, υπολευκωματιναιμία και διαταραγμένη ηπατική λειτουργία, ευρήματα τα οποία απουσίαζαν στον ασθενή μας. Θετικά αντισώματα κατά σακχαρομύκητα (ASCA), IgA ή IgG, συνηγορούν υπέρ της νόσου Crohn, αλλά στο δικό μας ασθενή ήταν αρνητικά.

Η ενδοσκόπηση με πολλαπλές βιοψίες επιτρέπει την άμεση επισκόπηση του εντερικού βλεννογόνου και την ιστολογική ταξινόμηση της νόσου, αποτελώντας την πλέον ειδική και ευαίσθητη μέθοδο διάγνωσης. Κατά την ενδοσκόπηση αποκαλύπτεται εστιακή ή τμηματική φλεγμονή του τελικού ειλεού, στην πλειονότητα των περιπτώσεων, αλλά και σε οποιοδήποτε άλλο τμήμα του εντέρου, όπως προαναφέρθηκε. Χαρακτηριστικά, επίσης, είναι τα αφθώδη έλκη και τα περιπρωκτικά συρίγγια και τα αποστήματα. Ιστολογικά, στη νόσο Crohn ανευρίσκονται κοκκιώματα, σε αντίθεση με την ελκώδη κολίτιδα, όπου ανευρίσκονται αποστημάτια.

Ο ενδοσκοπικός έλεγχος στα παιδιά πρέπει πάντοτε να ολοκληρώνεται με ενδοσκόπηση του ανώτερου πεπτικού,^{3,4} ακόμη και επί απουσίας συμπτωμάτων, και λήψη βιοψιών, ακόμη και επί αρνητικής ενδοσκόπησης. Η γαστροσκόπηση του ασθενούς μας ήταν χωρίς ευρήματα, ωστόσο η ιστολογική εξέταση αποκάλυψε την παρουσία κοκκιωμάτων. Η ενδοσκοπική κάψουλα, μια πολλά υποσχόμενη μέθοδος, με μικρή όμως εμπειρία στα παιδιά, φαίνεται να είναι ασφαλής σε παιδιά >5 ετών,⁸ ειδικά όταν η νόσος εντοπίζεται στο λεπτό έντερο κεντρικότερα του ειλεού, υπερτερώντας, όπως αναφέρεται, της διάβασης του εντέρου.

Ο απεικονιστικός έλεγχος επιβεβαιώνει τη διάγνωση και εντοπίζει την έκταση της νόσου και τις επιπλοκές της. Το υπερηχογράφημα, μια ακίνδυνη, ανώδυνη και πάντα διαθέσιμη μέθοδος, μπορεί να αποκαλύψει πάχυνση ή σημεία φλεγμονής του τοιχώματος του εντέρου (ειδικά στον τελικό ειλεό) ή μεσεντέριους λεμφαδένες, όπως και στην περίπτωση μας. Η εντερόκλυση και η CT

εντερογραφία είναι εξετάσεις εκλογής όταν η νόσος εντοπίζεται κεντρικότερα του ειλεού.^{3,4,7,10}

Αντιμετώπιση

Στόχοι της αντιμετώπισης είναι η ύφεση της νόσου, η πρόληψη των υποτροπών, η διόρθωση των τροφικών ελλειμμάτων, καθώς επίσης η φυσιολογική αύξηση και ανάπτυξη του παιδιού. Η θεραπεία βασίζεται σε 4 τομείς: (α) φαρμακευτική αγωγή, (β) διαιτητική αγωγή, (γ) χειρουργική θεραπεία και (δ) ψυχολογική υποστήριξη.^{7,9}

Φαρμακευτική αγωγή. Τα παραδοσιακά φάρμακα, αμινοσαλικυλικά (5-ASA) και κορτιζόνη, αποτελούν τον ακρογωνιαίο λίθο της θεραπείας. Η σουλφασαλαζίνη και το 5-αμινο-σαλικυλικό οξύ παραμένουν σημαντικά στην αντιμετώπιση της ήπιας έως μέτριας μορφής της νόσου, για πολλά χρόνια,¹⁰ ενώ τα στεροειδή αποτελούν τη θεραπεία εκλογής στη μέτρια έως βαριά νόσο, επιτυγχάνοντας ύφεση σε ποσοστό 75–80%. Τελευταία, έχει δοκιμαστεί στα παιδιά η βουδεζονίδη (από το στόμα ή και το ορθό) λόγω λιγότερων ανεπιθύμητων ενεργειών, αλλά η αποτελεσματικότητά της υπολείπεται της αντίστοιχης της πρεδνιζόνης. Η τοξικότητα των στεροειδών σε συνδυασμό με την αναποτελεσματικότητά τους, ως θεραπεία συντήρησης, οδηγεί στη σχετικά μεγάλη χρήση των ανοσορρυθμιστικών ουσιών (αζαθειοπρίμη). Τέλος, το μονοκλωνικό χιμαρικό αντίσωμα έναντι του TNF-α (infliximab) αποτελεί πρόσθετο θεραπευτικό μέσο για τη χρόνια ενεργό νόσο Crohn ή τη μορφή με συρίγγια. Θα πρέπει να τονιστεί ότι σε μεγάλο ποσοστό ασθενών η πορεία της νόσου είναι σοβαρή και απαιτείται συνδυασμός δύο ή περισσότερων φαρμάκων.^{9,10}

Διαιτητική αγωγή. Συνιστάται για τη διόρθωση των ελλειμμάτων (πρόληψη, ανάταξη υποσιτισμού, έλλειψη ικνστοιχείων), αλλά και ως πρωτογενής θεραπεία της ενεργού νόσου. Τα διαιτητικά συμπληρώματα χορηγούνται από το στόμα ή με ρινογαστρικό καθετήρα όλο το 24ωρο ή μόνο το βράδυ και αποτελούν τρόπο ανάταξης του χρόνιου υποσιτισμού και της καθυστερημένης ανάπτυξης. Διακρίνονται σε πολυμερικά, ημιστοιχειακά και στοιχειακά.

Χειρουργική θεραπεία. Συνιστάται για την αντιμετώπιση επιπλοκών, όπως συρίγγια, αποστήματα και στενώσεις.^{7,9}

Ψυχολογική υποστήριξη. Είναι απαραίτητη όχι μόνο για το παιδί, αλλά και για όλη την οικογένεια. Ειδικά οι έφηβοι, λόγω της καθυστερημένης σωματικής ανάπτυξης και ενθώωσης, της ακμής και του προσώπιου Cushing

λόγω των στεροειδών, αντιμετωπίζουν σοβαρότητα προβλήματων και αποφεύγουν τις παρέες των συνομηλίκων τους, γιατί πονούν και έχουν διάρροια. Απαιτείται λοιπόν έγκαιρη διαπίστωση αυτών των προβλημάτων και σωστή προσέγγιση για αποτελεσματική παρέμβαση.^{7,9}

Στον ασθενή μας, η θεραπευτική επιλογή χορήγησης συνδυασμένης θεραπείας κορτικοειδών και ανοσορρυθμιστικών βασίστηκε στην εκτεταμένη, όπως προέκυψε από τις βιοψίες του ΓΕΣ, μορφή της νόσου.

Νόσος του Crohn και επιληψία

Ο συνδυασμός της νόσου του Crohn με την προηγηθείσα επί μία τριετία επιληψία, στον ασθενή μας, αποτελεί μια εξαιρετικά σπάνια οντότητα.

Οι νευρολογικές εκδηλώσεις, στο σύνολό τους, είναι έτσι κι αλλιώς σπάνιες, με επίπτωση 1,3–7% στους ενήλικες και 3,3% περίπου στην παιδική ηλικία.^{10,11} Ιδιαίτερα η επιληψία είναι ακόμη πιο σπάνια, καθώς σε μακρές σειρές ενήλικων ασθενών με νόσο του Crohn και νευρολογικά συμπτώματα αντιπροσωπεύει μόνο το 6% των περιπτώσεων.^{12,13}

Παθογενετικά, η επιληψία αποδίδεται κυρίως στην υποκείμενη θρομβοεμβολική νόσο των εγκεφαλικών αγγείων (φλεβών και αρτηριών), ως αποτέλεσμα αγγειίτιδας ή και υπερπηκτικότητας και πιθανόν ακινητοποίησης και αφυδάτωσης.¹⁴ Σπανιότερα, όμως, έχει αποδοθεί και στην τοξική δράση φαρμάκων που χρησιμοποιούνται για τη θεραπεία της νόσου Crohn, όπως τα κορτικοειδή και η κυκλοσπορίνη.^{15,16}

Στην παιδική ηλικία υπάρχουν μόνο εξαιρετικά περιορισμένες βιβλιογραφικές αναφορές, με περιγραφές παιδιών με νόσο του Crohn τα οποία εμφάνισαν και επιληπτικές κρίσεις. Σε όλους αυτούς τους ασθενείς, όμως, οι σπασμοί εμφανίστηκαν μετά από την εκδήλωση της νόσου, σε φάση ενεργότητας και εξάρσεων αυτής. Επιπλέον, κατά την απεικονιστική τους διερεύνηση, στην MRI εγκεφάλου ανευρίσκονταν μικρές υπέρηκνες βλάβες στη λευκή ουσία του εγκεφάλου ισχαιμικής αιτιολογίας ή εικόνες τυπικού εμφράκτου.^{17,18} Υπάρχει μόνο μία βιβλιογραφική αναφορά εμφάνισης σπασμών, 5 μήνες πριν από την εκδήλωση της νόσου Crohn και 1,5 έτος πριν από τη διάγνωσή της, σε ένα 6χρονο αγόρι, με υποκείμενη όμως χρωμοσωμική ανωμαλία (μωσαϊκή τρισωμία 9).¹⁹

Στον ασθενή μας, το ιδιαίτερα σπάνιο ήταν ότι η επιληψία είχε προηγηθεί μια ολόκληρη τριετία της κλινικής εμφάνισης της νόσου Crohn. Επιπλέον, κατά την εμφάνιση της νόσου δεν παρατηρήθηκε κάποια κλινική

ή ΗΕΓφική ενεργοποίηση της επιληψίας. Τέλος, δεν υπήρξε και οποιαδήποτε απεικονιστική μεταβολή, στην αρχική και επαναληπτική MRI-MRA εγκεφάλου, ώστε να μπορούν να αποδοθούν οι επιληπτικές κρίσεις σε κάποιον βαθμού ισχαιμία ή αγγειίτιδα του ΚΝΣ.

Πρόκειται άραγε για συνύπαρξη δύο νοσημάτων, της επιληψίας και της νόσου του Crohn, με τη διαταραχή της αυτοανοσίας υπεύθυνη και για τα δύο, ή μήπως και η χορηγούμενη φαρμακευτική αντιεπιληπτική αγωγή έπαιξε κάποιο ρόλο στους μηχανισμούς της αυτοανοσίας και δυνητικά οδήγησε σε νόσο του Crohn;

Στη βιβλιογραφία, αν και η παθογένεση της επιληψίας παραμένει αδιευκρίνιστη, η συμμετοχή των κυτταροκινών θεωρείται πιθανή. Οι κυτταροκίνες δρουν ως μεταβιβαστές, τόσο εντός του ανοσιακού συστήματος, όσο και μεταξύ ανοσιακού συστήματος και εγκεφάλου, διαμορφώνοντας ένα ολοκληρωμένο δίκτυο, το οποίο εμπλέκεται σε πολύ υψηλό βαθμό στη ρύθμιση της ομαλής ανάπτυξης και λειτουργίας του εγκεφάλου. Έτσι, οι IL-1β, IL-6, TNF-α οδηγούν σε διαταραχή ισορροπίας νευρομεταβιβαστών, οι IL-2, IL-4 σε απορρύθμιση της απόπτωσης των αστροκυττάρων και της μικρογλοίας και οι IL-3, IL-5, GM-CSF σε ρύθμιση της διαφοροποίησης και της ομοιόστασης των κυττάρων του νευρικού συστήματος. Επιπρόσθετα, τα γονίδια που κωδικοποιούν τις κυτταροκίνες και τους υποδοχείς τους (που αρχικά ανιχνεύτηκαν στο περιφερικό ανοσιακό σύστημα) έχει βρεθεί ότι εκφράζονται ενεργά και στον εγκέφαλο. Έτσι, έχει προταθεί ότι η διαταραχή της εγκεφαλικής δραστηριότητας, η οποία παρατηρείται στην επιληψία, μπορεί να οφείλεται στη διαταραγμένη απελευθέρωση κυτταροκινών, ως απάντηση σε αντιγόνα.²⁰

Η χορήγηση βαλπροϊκού νατρίου δεν προκύπτει βιβλιογραφικά ότι μπορεί να οδηγήσει σε νόσο Crohn. Όμως, το φάρμακο γενικά επηρεάζει το ανοσιακό σύστημα, μολονότι ο μηχανισμός δράσης του δεν έχει ξεκαθαριστεί. Φαίνεται ότι (α) αναστέλλει την παραγωγή του TNF-α και της IL-6 στα νευρογλοιακά κύτταρα και (β) αυξάνει την IL-5 και προκαλεί ηωσινόφιλα.²¹ Η IL-5 φαίνεται ότι δρα πολυεπίπεδα, καθώς οδηγεί σε πολλα-

πλασιασμό της μικρογλοίας σε περιοχές ιστικής βλάβης, προκαλεί την έναρξη της σύνθεσης του αυξητικού παράγοντα των νευρών στα αστροκύτταρα και ρυθμίζει τη νευρωνική διαφοροποίηση των προγονικών κυττάρων του ιπποκάμπου. Επομένως, το βαλπροϊκό νάτριο επιδρά θετικά (IL-5) ή αρνητικά (IL-6, TNF-α) στην παραγωγή κυτταροκινών από τα T-λεμφοκύτταρα, τα αστροκύτταρα και τα μικρογλοιακά κύτταρα και οδηγεί σε τροποποίηση των ανοσολογικών μηχανισμών στο επίπεδο των νευρώνων και της νευρογλοίας, αποτρέποντας τις παθολογικές εκφορτίσεις, χωρίς να είναι όμως ξεκαθαρισμένο αν πρόκειται για τοπική ή και συστηματική δράση.

Από την άλλη πλευρά, είναι απολύτως σαφές ότι η δράση των κυτταροκινών και ιδιαίτερα η ανισορροπία τους στη εντερική βλέννη είναι ιδιαίτερα σημαντική στην ανάπτυξη της φλεγμονώδους νόσου του εντέρου. Πιο συγκεκριμένα, σε ενήλικες με νόσο Crohn έχει δείχθει ενδοσκοπικά αυξημένη τοπική σύνθεση IL-5 και διήθηση του ιστού με ενεργοποιημένα ηωσινόφιλα και μάλιστα πρώιμα.²² Σε παιδιά με νόσο Crohn, σε μελέτες που έγιναν για την *in situ* έκφραση του γονιδίου της IL-5 σε δείγματα εντέρου μετά από ειλεοεκτομή, έχει βρεθεί αυξημένος αριθμός κυττάρων, κυρίως ηωσινόφιλων, με θετικό σήμα για την IL-5, σε άμεση μάλιστα συσχέτιση με το βαθμό βαρύτητας της φλεγμονής.²³ Ωστόσο, σε πιο πρόσφατη μελέτη, σε πειραματικά μοντέλα ειλεΐτιδας (SAMP1/Yit mice), αποδείχθηκε η συμμετοχή της IL-5 στην παθογένεση της νόσου Crohn, με την ανεύρεση αυξημένης IL-5 στις παϊέριες πλάκες, στους μεσεντέριους λεμφαδένες και στη βλέννη, σε συνδυασμό με ιστολογική διήθηση με ηωσινόφιλα.²⁴

Συμπερασματικά, μπορούμε να υποθέσουμε ότι στον ασθενή μας το βαλπροϊκό νάτριο αύξησε την IL-5 και τα ηωσινόφιλα και μέσω αυτής της θετικής αντιεπιληπτογόνου δράσης του οδήγησε στην ενεργοποίηση της φλεγμονώδους διεργασίας στο έντερο και στην εμφάνιση της νόσου του Crohn. Όμως, και η συνύπαρξη δύο νοσημάτων ανοσολογικής αρχής, της επιληψίας και της νόσου του Crohn, δεν μπορεί να αποκλειστεί τελείως.

ABSTRACT

An adolescent with epilepsy and feverish mesenteric lymphadenitis

M. TZOUFI,¹ E. SIONTI,¹ K. PRENTZAS,¹ E. LOUTSI,¹ D. CHRISTODOULOU,² E. IOAKIM,³ F. PAPAPOPOULOU,⁴
A. SIAMOPOULOU-MAVRIDOU¹

¹Department of Child Health, ²Department of Internal Medicine, ³Department of Pathologic Anatomy,
⁴Department of Radiology, University Hospital of Ioannina, Ioannina, Greece

Archives of Hellenic Medicine 2007, 24(6):623-631

Key words: Crohn's disease, Epilepsy, Feverish mesenteric lymphadenitis

Βιβλιογραφία

- HOFLEY PM, RICOLI DA. Inflammatory bowel disease in children. *Med Clin North Am* 1994, 78:1281-1302
- KIRSCHNER B. Ulcerative colitis and Crohn's disease in children. Diagnosis and management. *Gastroenterol Clin North Am* 1995, 24:99-177
- KIM SC, GEORGE GD. Inflammatory bowel disease in pediatric and adolescent patients: Clinical, therapeutic and psychosocial considerations. *Gastroenterology* 2004, 126:1550-1560
- SAWCZENKO A, SANDHU BK. Presenting features of inflammatory bowel disease in Great Britain and Ireland. *Arch Dis Child* 2003, 88:995-1000
- SHIVANANDA S, LENNARD-JONES J, LOGAN R, FEAR N, PRICE A, CARPENTER L ET AL. Incidence of inflammatory bowel disease across Europe: Is there a difference between north and south? Results of the European Collaborative Study of Inflammatory Bowel Disease (EC-IBD). *Gut* 1996, 39:690-697
- ΡΩΜΑ-ΓΙΑΝΝΙΟΥ Ε. Ιδιοπαθής φλεγμονώδης νόσος του εντέρου στα παιδιά. *Παιδιατρική* 2002, 65:151-159
- ESCHER JC, TAMINIAU JA, NIEUWENHUIS EE, BULLER HA, GRAND RJ. Treatment of inflammatory bowel disease in childhood: Best available evidence. *Inflamm Bowel Dis* 2003, 9:34-58
- BEATTIE RM, CROFT NM, FELL JM, AFZAL NA, HEUSCHIKEL RB. Inflammatory bowel disease. *Arch Dis Child* 2006, 91:426-432
- IBD WORKING GROUP OF THE EUROPEAN SOCIETY FOR PEDIATRIC GASTROENTEROLOGY-HEPATOLOGY AND NUTRITION. Inflammatory bowel disease in children and adolescents: Recommendations for diagnosis - the Porto criteria. *J Pediatr Gastroenterol Nutr* 2005, 41:1-7
- ELSEHETY A, BERTORINI TE. Neurologic and neuropsychiatric complications of Crohn's disease. *South Med J* 1997, 90:606-610
- HYAMS JS. Extraintestinal manifestations of inflammatory bowel disease in children. *J Pediatr Gastroenterol Nutr* 1994, 19:7-21
- LOSSOS A, RIVER Y, ELIAMKIN A, STEINER I. Neurologic aspects of inflammatory bowel disease. *Neurology* 1995, 45:416-421
- KATSANOS K, PAPAΚOSTAS V, KONITSIOTIS S, MPALTAYIANNIS G, TSIANOS EV. Amnesia and brain atrophy with focal white matter lesion in a 30 year old male with Crohn's disease. *Ann Gastroenterol* 2003, 16:173-176
- MARKOWITZ RL, MENT LR, GRYBOSKI JD. Cerebral thromboembolic disease in pediatric and adult inflammatory bowel disease: Case report and review of the literature. *J Pediatr Gastroenterol Nutr* 1989, 8:413-420
- ODEH M, LAVY A, STERMER E. Hydrocortisone-induced convulsions. *J Toxicol Clin Toxicol* 2003, 41:995-997
- ROSENCRANTZ R, MOON A, RAYNES H, SPIVAK W. Cyclosporine-induced neurotoxicity during treatment of Crohn's disease: Lack of correlation with previously reported risk factors. *Am J Gastroenterol* 2001, 96:2778-2782
- AKOBENG AK, MILLER V, THOMAS AG. Epilepsy and Crohn's disease in children. *J Pediatr Gastroenterol Nutr* 1998, 26:458-460
- ERTEM D, OZQUVEN E, ACAR Y, ALPER G, PEHLIVANOGLU E. Thromboembolic complications in children with Crohn's disease. *J Pediatr Gastroenterol Nutr* 1999, 28:540-541
- WOOLDRIDGE J, ZUNICH J. Trisomy 9 syndrome: Report of a case with Crohn's disease and review of the literature. *Am J Med Genet* 1995, 56:258-264
- McNAMARA JO. Cellular and molecular basis of epilepsy. *J Neurosci* 1994, 14:3413-3425
- MAKIS AC, TZOUFI M, KATERI MD, BOURANTAS KL, PAPAPOPOULOU ZL. Valproate-induced eosinophilia in children with epilepsy: The role of interleukin 5. *J Child Neurol* 2005, 20:150-152
- CARVALHO AT, ELIA CC, De SOUZA HS, ELIAS PR, PONTES EL, LUKASHOK HP ET AL. Immunohistochemical study of intestinal eosinophils in inflammatory bowel disease. *J Clin Gastroenterol* 2003, 36:120-125
- HANKARD GF, BROUSSE N, CEZARD JP, EMILIE D, PEUCHMAUR M. *In situ* interleukin-5 gene expression in pediatric Crohn's disease. *J Pediatr Gastroenterol Nutr* 1997, 24:568-572
- TAKEDATSU H, MITSUYAMA K, MATSUMOTO S, HANDA K, SUZUKI A, TAKEDATSU H ET AL. Interleukin-5 participates in the pathogenesis of ileitis in SAMP1/Yit mice. *Eur J Immunol* 2004, 34:1561-1569

Corresponding author:

S. Efremidis, Scientific Committee, University Hospital of Ioannina, GR-451 10 Ioannina, Greece
e-mail: sefremid@cc.uoi.gr